CFGS IMAGEN PARA EL DIAGNÓSTICO Y MEDICINA NUCLEAR

PROYECTO FINAL DE CICLO

Autor

DNI autor:

Tutor:

Fecha de entrega:

Convocatoria:

Documentos del proyecto:

HazMiTrabajo

2. Introducción……..Pág.4

PAPEL DEL TÉCNICO DE IMAGEN PARA EL DIAGNÓSTICO Y LAS LESIONES EN BALONCESTO

3. **Exposición del caso clínico……...……..Pág.n**
    a. **Recepción del paciente e interpretación de la solicitud.....……Pág.n**
    b. **Descripción de las estructuras anatómicas implicadas.….……Pág.n**
    c. **Estructura y funcionamiento del equipo……...……..Pág.n**
    d. **Protocolo de exploración ....…….……Pág.n**
    e. **Valoración de la imagen obtenida y posibles artefactos ……Pág.n**
    f. **Medidas de seguridad y protección ….…....……...……..Pág.n**
4. **Contexto laboral……..Pág.n**
5. **Futuros avances en la técnica…….……..Pág.n**
6. **Conclusiones ……...……..Pág.n**
7. **Bibliografía - Webgrafía…….....….Pág.n**
8. **Anexos……...Pág.n**

En esta página debes insertar el índice de tu proyecto. Ten en cuenta que debes incluir todos los apartados de los que se habla en la normativa y, además, la página correcta en la que inician.

HazMiTrabajo

1. Abstract

Las lesiones deportivas, en este caso las ocasionadas por la práctica del baloncesto, son un tipo de patologías que se dan a nivel locomotor, principalmente a nivel de tendinal y óseo, provocando alteraciones de la marcha o de la movilidad de las extremidades de los pacientes que la padecen. Dicha patología resulta a raíz del ejercicio físico explosivo con el empleo de una mala técnica o a raíz de un golpe con otro jugador, produciéndose así este tipo de lesiones tan molestas para quiénes las padecen. Debido a que la región anatómica en la que ocurre es tan extensa e implica tantas actividades, es una de las principales causas a la hora de acudir a los centros de atención primaria, urgencias hospitalarias y especialistas de músculo esquelético en este país, ya que después del fútbol, es uno de los deportes más practicados en España. Consecuentemente, el objetivo principal del presente trabajo de investigación es recopilar información sobre la detección de lesiones deportivas, en este caso en el baloncesto, e información detallada sobre los protocolos para la realización de los distintos tipos de pruebas de diagnóstico mediante imagen existentes que se aplican a la presente problemática.

La metodología llevada a cabo para el desarrollo del presente proyecto ha consistido en una extensa revisión bibliográfica de distintas bases de datos como Pubmed, Scopus, Google Académico y Medline. A mayores, se ha realizado una búsqueda de información específica empleando protocolos empleados en los distintos hospitales españoles y empleando manuales de Técnicos en Radiodiagnóstico.

Los criterios empleados para la selección de los artículos han sido los siguientes:

- Publicaciones realizadas durante los últimos 12 años (entre los años 2011-2023).
- Publicaciones redactadas en inglés o castellano.
- Publicaciones de acceso libre.
- Publicaciones no indexadas en revistas predadoras.

HazMiTrabajo

Los objetivos que se quieren obtener a través de esta investigación serán los siguientes:

- Conocer los últimos datos relevantes sobre el diagnóstico de patologías deportivas, en este caso en el baloncesto, en la actualidad.
- Conocer qué tipo de estudios de imagen se realizan en estas situaciones a partir de los distintos tipos de tomografías computarizadas existentes, resonancias magnéticas o radiografías de rayos X junto con los protocolos empleados en dicha patología.
- Conocer la situación laboral de los Técnicos en Radiodiagnóstico.

Los resultados obtenidos es que efectivamente, existe una selección preferente de la tomografía computarizada para las pruebas que comprendan el estudio de los tejidos blandos y la radiografía de rayos X para el estudio por imagen de los tejidos óseos junto con la aplicación diferencial de los protocolos existentes para disminuir la morbilidad de este tipo de patologías. Por último, a raíz de los resultados podemos concluir que la tomografía computarizada es una herramienta fundamental en el diagnóstico para poder escoger la intervención terapéutica más adecuada en cada paciente, permitiendo que la tasa de recuperación plena aumente en estos casos. Además, podemos añadir que el papel del Técnico en Radiodiagnóstico es primordial ya que tiene los conocimientos necesarios para la ejecución y realización de las resonancias magnéticas, entre otras técnicas, ya que está formado para conocer cuáles son las adquisiciones óptimas para cada caso. De esta forma la obtención de resultados será más rápida y precisa para tratar con la menor brevedad al paciente, tal y como se ha mencionado antes.

PALABRAS CLAVE: baloncesto, radiodiagnóstico, lesión deportiva, detección por imagen.

HazMiTrabajo

2. INTRODUCCIÓN

Las lesiones deportivas, en este caso en el baloncesto, es un tipo de lesión que ocurren comúnmente en el aparato locomotor y ocurre cuando existe un traumatismo o no se emplea una técnica depurada, por lo que puede afectar a nivel de las articulaciones (tal y como se ve en la **imagen 1** del anexo), produciéndose así una reducción drástica de la movilidad del individuo al que le afecte. A mayores, el baloncesto es el segundo deporte que tiene más licencias expedidas en España y práctica amateur, justo por detrás del fútbol, aunque la tendencia actual es el aumento de las mismas, pudiendo llegar a sobrepasar al balompié en un futuro (López González *et al* 2017).

Consecuentemente, la incorrecta práctica o desafortunados accidentes cuando se practica el baloncesto provocaría grandes daños a nivel locomotor. Esto se debe, ya que como se ha podido ver en la **imagen 1** del anexo, la mayoría de las lesiones ocurren en las extremidades, ya que son las partes corporales más expuestas en estos casos. Por lo tanto, puede alterar la ejecución de las distintas actividades de la vida cotidiana, laboral junto con la movilidad autónoma de la persona que lo padezca (Toro Román *et al* 2020; López González *et al* 2017).

Debido a la tasa de jugadores profesionales y amateur de éste deporte, junto con el consecuente porcentaje de lesionados con este tipo de patologías músculo-esqueléticas, es una de las principales causas de visita al médico de cabecera, urgencias y especialistas en traumatología o musculoesquelético en los servicios sanitarios españoles, tanto en el ámbito público como en el ámbito privado. Se debe principalmente a que es un tipo de problemática que engloba prácticamente a la mayoría de la población, ya que los casos se da en adultos jóvenes, población adulta o incluso envejecida a raíz de traumatismos o accidentes a la hora de practicar baloncesto. En vista de que el baloncesto es uno de los deportes más practicados a nivel mundial, también es una problemática las lesiones a esta escala., sobre todo aquellos países como España que el baloncesto tiene tradición de practicarlo y retransmitirlo para toda la población,

HazMiTrabajo

como puede ser el caso de EE. UU., país de la sede de la NBA (Sánchez Jover *et al* 2018).

Por lo tanto, es una de las patologías que requieren más exámenes a nivel radiológico y diagnóstico por imagen a nivel planetario, debido a que las herramientas que emplean los Técnicos de Radiodiagnóstico son fundamentales para el diagnóstico de la misma (Toro Román *et al* 2020).

Consecuentemente, la clínica de este tipo de patologías es heterogénea (tal y como se ve en la **imagen 1** del anexo), ya que un factor que determina la misma es la extensión de las posibles áreas afectadas. Otro factor importante es la edad de los pacientes junto al sexo de estos, ya que puede afectar en la expresión de la sintomatología. A mayores, debido a que la evaluación del riesgo individual es un importante desafío para los equipos médicos e investigadores junto con la heterogeneidad en las características en los pacientes y la morfología de los traumatismos, se ha generado un protocolo hospitalario extendido de forma general, para el tratamiento, identificación y derivaciones de los pacientes al hospital más cercano. Dicho método consiste en la puesta a punto de una práctica de actuación sanitaria la cual consisten en el reconocimiento inicial del paciente de la sintomatología que padece, traslado al departamento de imagen y radiodiagnóstico para la realización de las pruebas necesarias demandadas por el especialista para conseguir el diagnóstico acertado para el paciente. El fin último del protocolo establecido es que el tiempo de detección, exploraciones complementarias e inicio del tratamiento sea el mínimo posible (Toro Román *et al* 2020; López González *et al* 2017).

La prueba de imagen exploratoria por excelencia es la resonancia magnética debido a su disponibilidad y velocidad de realización. Los fundamentos de dicha prueba se explicarán posteriormente. Sin embargo hay que tener en cuenta las siguientes recomendaciones (López Moranchel 2020; Orellana Villavicencio 2013):

- No llevar nada de metal que pueda interferir con el campo magnético.

HazMiTrabajo

- No tener ningún dispositivo que contenga hierro como los marcapasos o desfibriladores.
- Evitar estar embarazada.
- Se recomienda emplear los auriculares de suspensión del ruido debido a los pitidos que emite la máquina a la hora de obtener imágenes.

HazMiTrabajo

3. EXPOSICIÓN DEL CASO CLÍNICO

A) RECEPCIÓN DEL PACIENTE

Paciente varón de 39 años que acude a Urgencias traído por el equipo médico de emergencia a las 19:00 por sospecha de rotura de menisco externo a raíz de una mala caída en un salto jugando al baloncesto con el equipo de la comunidad de vecinos. Según refiere su pareja, la posible rotura de menisco ha ocurrido mientras intentaba hacer un mate al final del tercer cuarto del partido, en torno a las 18:30 del día de hoy. Su mujer indica que su cónyuge no es capaz de apoyar la pierna derecha ni moverla por el dolor que le aqueja.

A las 19:50 se le realizan las pruebas indicadas por el especialista: resonancia magnética y radiografía de rayos X de la rodilla derecha del paciente.

Durante el período de recepción del paciente 19:00 hasta las 19:50 el paciente está tumbado en camilla con suero y medicación para el dolor.

HazMiTrabajo

B) DESCRIPCIÓN DE LAS ESTRUCTURAS ANATÓMICAS IMPLICADAS

Los meniscos son estructuras fibrocartilaginosas que poseen un color blanquecino que se localizan sobre el platillo tibial en los compartimentos medial y lateral de la articulación fémoro-tibial. Existen dos meniscos y se llaman menisco interno y externo según su localización en el área rotuliana, tal y como se puede ver en la imagen 4 del anexo.

La función de los meniscos es la correcta función de la rodilla, incrementar la estabilidad articular, distribución óptima de la carga y absorción de impactos para que no afecte a nivel óseo.

Las lesiones a este nivel significan un aumento morbilidad músculo-esquelética con un aumento del riesgo de desarrollo de artrosis en medio o largo plazo (García Germán *et al* 2012; Rodeo *et al* 2012).

HazMiTrabajo

C) ESTRUCTURA Y FUNCIONAMIENTO DEL EQUIPO

- El fundamento de la resonancia magnética consiste en lo siguiente:

En el aparato donde se realiza la prueba presenta unos imanes que presentan la capacidad de crear un potente campo magnético que provoca que los protones que tenemos en nuestro organismo se alineen con dicho campo. Consecuentemente, cuando una corriente de radiofrecuencia atraviesa al paciente, dichos protones giran fuera del equilibrio debido a esa estimulación, por lo que se opondrán a la fuerza del campo magnético inicial generado por los imanes. Cuando ya no hay corriente de radiofrecuencia, los sensores del aparato de resonancia magnética detectan la energía liberada cuando los protones se realinean con el campo magnético y el tiempo en conseguir dicha tarea. A partir de esta condición se crean las imágenes tridimensionales las que posteriormente se emplearán para el diagnóstico de los pacientes.

A mayores, éste es más apropiado para obtener imágenes de los tejidos blandos y no usan radiación ionizante dañina como en las radiografías. En la imagen 2 del anexo se puede ver el esquema general de las partes del equipo para resonancia magnética (Orellana Villavicencio 2012; López Morachel 2020)

- El funcionamiento de la radiografías de rayos X es la siguiente:

Los rayos X son una forma de radiación electromagnética, similar a la luz visible. No obstante, los rayos X tienen mayor energía de luz visible, por lo que tiene la capacidad de atravesar los cuerpos. Debido a esta propiedad, se emplean en la clínica para la visualización de las disintas estructuras de los cuerpos de los pacientes. Las imágenes que se generan son en blanco y negro, esto se debe principalemente que dependiendo del tipo de tejido se absorbe una cantidad determinada de radiación. Consecuentemente, los huesos se ven de un color blanquecino debido a que el calcio absorbe una cantidad mayor de radiación mientras que los pulmones y otros tejidos blandos se ven de una coloración más oscura o grisácea, debido a que el oxígeno absorbe una menor cantidad de

HazMiTrabajo

radiación. Esto último, se denomina densidad radiológica. Por lo tanto, tiene una aplicación interesante a la hora de estudiar principalmente fracturas.

Sin embargo, hay que tener en cuenta que este tipo de pruebas diagnósticas no tienen repercusión negativa en la salud del paciente ya que la cantidad de radiación en este tipo de pruebas es limitada. Por último, para realizar este tipo de pruebas es necesario no tener nada de metal encima para que no interfiera en los resultados y mantenerse inmóbil el tiempo que el especialista indique. En este tipo de pruebas se realizar en un intervalo corto de tiempo, por lo que las molestias al paciente serán menores.

En la figura 3 se puede ver la estructura de los aparatos de radiografía de rayos X (Donoso 2003)

HazMiTrabajo

6. Conclusiones

Para finalizar con la exposición del presente trabajo de fin de ciclo de Técnico en Radiodiagnóstico se expondrán a continuación las conclusiones que obtenemos con el tema elegido:

- En primer lugar, la resonancia magnética supone una técnica de diagnóstico importante y crucial para la toma de decisiones del equipo sanitario experto en el caso de pacientes con posibles patologías músculo esqueléticas como la rotura de menisco, aunque sería posible emplearla para el diagnóstico, identificación y deducción del posible tratamiento para otras enfermedades u otras patologías de origen deportiva.
- En segundo lugar, la valoración del técnico de radiología y el empleo de resonancia magnética y radiografía de rayos X es muy importante para el tratamiento de las patologías de origen deportivo en este caso. En estas situaciones la resonancia magnética se emplea para identificar que lesiones en tejido blando han ocurrido y el descarte de otras posibles patologías junto con la exclusión de alguna posible hemorragia y descartar otras causas de la sintomatología. El empleo de radiografía de rayos X es importante para poder descartar e identificar fracturas de origen deportivo como en el caso de estudio de este trabajo de investigación.
- En tercer lugar, la resonancia magnética, permite valorar si hay tejido recuperable, junto con la región total afectada.
- En cuarto lugar, es importante también que el Técnico Superior en Imagen para el Diagnóstico (TSID) que maneja la resonancia magnética conozca el protocolo a seguir y lo maneje con soltura. Saber cuáles son las adquisiciones y colocar al paciente de la forma óptima en la camilla para realizarlo cuanto antes. De esta manera antes se conocerá el diagnóstico, y se podrá empezar con el tratamiento, ya que como se ha mencionado al principio, el tiempo es fundamental en esta patología.

HazMiTrabajo

- Por último, tras exponer el caso clínico, no cabe duda de que la rápida y firme actuación por parte de todo el equipo médico y en este caso refiriéndome más individualmente al trabajo del Técnico de Radiodiagnóstico en el equipo de resonancia magnética frente a una patología deportiva, es clave para la supervivencia de un paciente con tal patología o sus consecuentes secuelas.

HazMiTrabajo

9. ANEXO DE IMÁGENES



Imagen 1: Esquema del tipo de lesiones más comunes en el baloncesto dependiendo del sexo del jugador. Fuente de la imagen: López González et al, 2017.

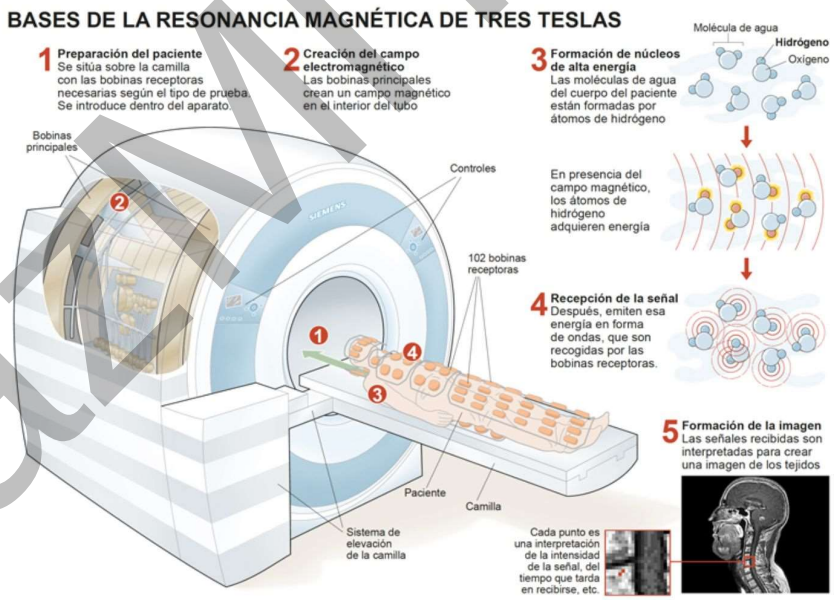

Imagen 2: Esquema de las partes y funcionamiento de un equipo para resonancia magnética. Fuente de la imagen: https://www.google.com/search?q=resonancia+magnetica+partes+&tbm=isch&ved=2ahUKEwiYoarZ6tv9AhVuoScCHV7BCo4Q2cCegQIABAA&oq=resonancia+magnetica+partes+&gs_lcp=CgNpbWcQAzIHCAAQgAQQEzIHCAAQgAQQEzIHCAAQgAQQEzIGCAAQHhATMggIABAIEB4QEzIICAAQCBAeEBMyCAgAEAgQHhATMggIABA

HazMiTrabajo

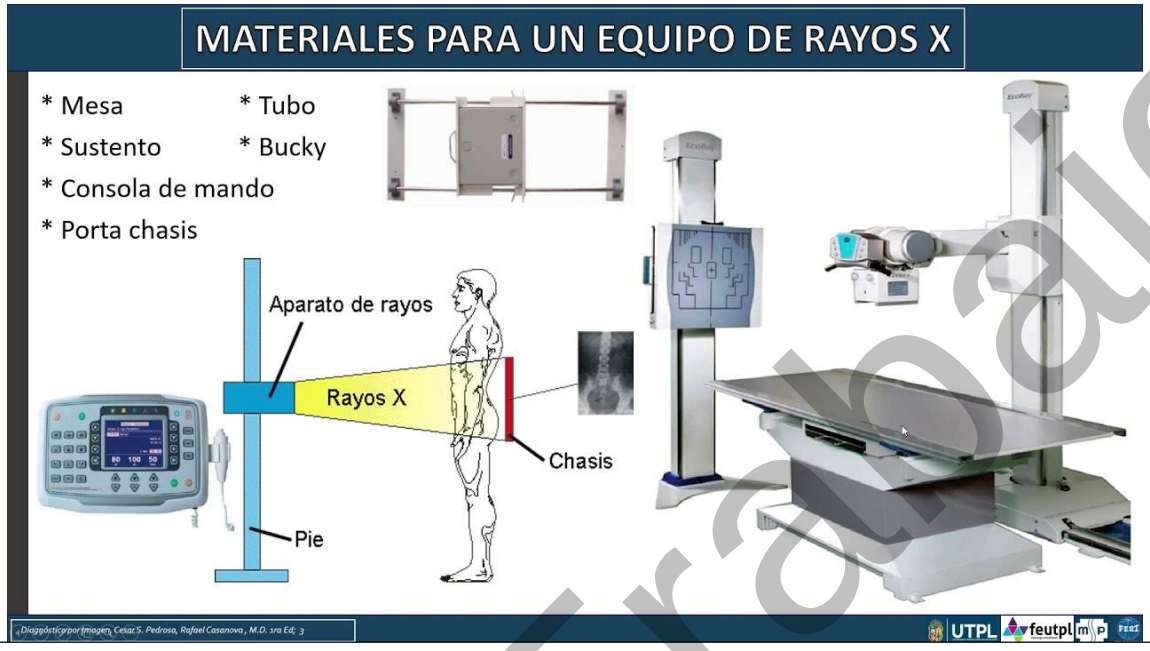

Imagen 3: Esquema de las partes y funcionamiento de un equipo para radiografía de rayos X . Fuente de la imagen: https://www.google.com/search?q=rayos+x++partes&tbm=isch&ved=2ahUKEwiBioLc6tv9AhVEvUwKHRIvAe4Q2cCegQIABAA&oq=rayos+x++partes&gs_lcp=CgNpbWcQAzIHCAAQgAQQEzIHCAAQgAQQEzIICAAQBxAeEBMyCAgAEAcQHhATMggIABAHEB4QEzIICAAQBxAeEBMyCAgAEAcQHhATOgYIABAHEB5QAFi9EmDNFGgAcAB4AIABwgGIAcwIkgEDMC45mAEAoAEBqgELZ3dzLXdpei1pbWfAAQE&sclient=img&ei=4J8QZIGaA8T6sgKS3oTwDg&bih=680&biw=1475&rlz=1C1GCEA_enES841ES841#imgrc=TMSBa-pENg0Q5M

HazMiTrabajo

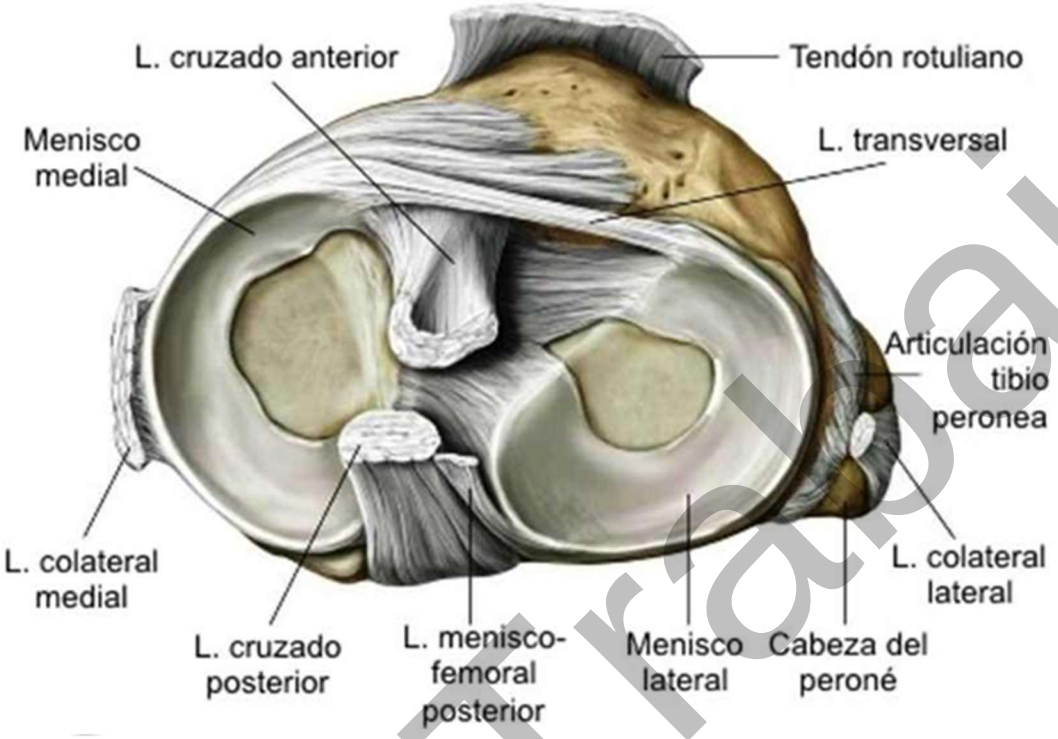

Imagen 4: Esquema de las partes del menisco. Fuente de la imagen: https://www.google.com/search?q=estructura+anatomica+menisco&rlz=1C1GCEA_enES841ES841&sxsrf=AJOqlzWmrtChxUbhYQtVxriufCwY9tPjaw:1678815050443&source=lnms&tbm=isch&sa=X&ved=2ahUKEwiuoa1dv9AhUhTqQEHdJWA0QQ_AUoAXoECAEQAw&biw=1475&bih=680&dpr=1.3#imgrc=TF3srbj79AftDM

HazMiTrabajo

10. Bibliografía

Fox AJ, Bedi A, Rodeo SA. The basic science of human knee menisci: structure, composition, and function. Sports Health. 2012 Jul;4(4):340-51. doi: 10.1177/1941738111429419. PMID: 23016106; PMCID: PMC3435920.

López González, L.; Rodríguez Costa, I. y Palacios Cibrián, A. (2017). Incidencia de lesiones deportivas en jugadores y jugadoras de baloncesto amateur / Injury Incidence Rate Among Amateur Basketball Players. Revista Internacional de Medicina y Ciencias de la Actividad Física y el Deporte vol. 17 (66) pp. 299-316.

Sánchez Jover, F. y Gómez Conesa, A. (2008). Epidemiología de las lesiones deportivas en baloncesto. Revista Internacional de Medicina y Ciencias de la Actividad Física y el Deporte vol. 8 (32) pp. 270-281

Víctor Toro Román, David Guerrero Ramos, Diego Muñoz Marín, Jesús Siq (2013) Analysis of the incidence of injuries and routines used during warm-up in female basketball players. Sports Health

Sous Sánchez José Omar, Estudio epidemiológico de las fracturas de tobillo causadas por accidentes deportivos en la isla de Gran Canaria durante el periodo 1995-2005. Sports Health

Libro:salud integral del deportista, capítulo 5 estructura y función muscular. Carmen Fraile Lopez pagina 120-145. Adaptar a tipo APA referencia

Orellana Villavicencio, d. v. (2012). Fundamentos de formacion de imágenes medicas por resonancia magnetica.

Francisca Donoso 2003, equipo de rayos X y su funcionamiento. Pendiente de poner la referencia en formato apa

López Moranchel Ignacio, Fundamentos de la técnica de imagen por resonancia 2020. Poner referencia en formato apa

HazMiTrabajo